




REVISTA DE  
**PATOLOGÍA RESPIRATORIA**

www.elsevier.es/pr



NOTA CLÍNICA

## Autobullectomía bilateral

M.Á. Santolaria López\*, P. Roche Roche, J. Costán Galicia, F.J. Suárez Pinilla,  
A. Pérez Trullén y L. Anoro Abenzoza

*Servicio de Neumología, Hospital Clínico Universitario Lozano Blesa, Zaragoza, España.*

Recibido el 13 de diciembre de 2010; aceptado el 31 de enero de 2011

### PALABRAS CLAVE

Bulla enfisematosa;  
Válvulas  
endobronquiales;  
Enfiseema pulmonar

### Resumen

Las bullas gigantes son espacios aéreos parenquimatosos, producidos por el atrapamiento de aire en su interior, que ocupan al menos un tercio del hemitórax y que provocan el colapso del parénquima pulmonar adyacente a ellas. Presentamos un fenómeno infrecuente denominado autobullectomía, que consiste en la regresión espontánea, total o parcial, de una bulla preexistente. Existen muy pocos casos descritos en la literatura y el nuestro es el primero que se manifiesta de forma bilateral y simultánea, asociado a una espectacular mejoría en las pruebas de función respiratoria.

### KEYWORDS

Emphysematous bulla;  
Endobronchial valves;  
Pulmonary  
emphysema

### Bilateral autobullectomy

### Abstract

Giant bullae are parenchymal air spaces produced by air trapped inside that occupy less than one third of the hemithorax and cause the collapse of the lung parenchyma adjacent to them. We present a rare phenomenon called autobullectomy that consists of a spontaneous regression of all or part of a pre-existing bulla. Few cases have been reported in the literature and ours is the first one that is manifested bilaterally and simultaneously, it being associated to a spectacular improvement in pulmonary function.

\*Autor para correspondencia.

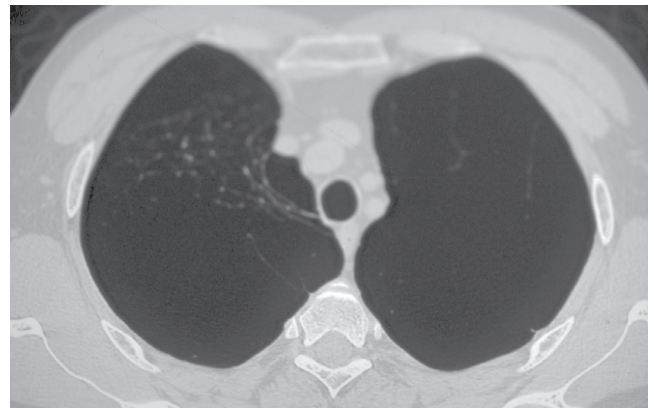
Correo electrónico: maideryma@terra.es (M.Á. Santolaria López).

**Tabla 1** Estudio funcional respiratorio

	A	B	C
FVC	3,06 l (75%)	2,26 l (51,3)	4,55 l (102%)
FEV1	1,93 l (57%)	1,23 l (36,7)	2,92 l (87,9)
FEV1/FVC	63%	54,32%	64,26%
TLC	134%	117%	109,8%
RV	234%	210%	106,5%
DLCO	66%	63%	77,8%

A: situación inicial; B: evolución, 9 años después; C: tras autobullectomía.

CVF: capacidad vital forzada; DLCO: capacidad de difusión del monóxido de carbono; FEV1/FVC: volumen espiratorio forzado en el primer segundo/capacidad vital forzada; FEV1: volumen espiratorio forzado en el primer segundo; TLC: capacidad pulmonar total; VR: volumen residual.



**Figura 1** Tomografía axial computarizada con corte a nivel de lóbulos superiores mostrando enfisema severo con grandes bullas apicales bilaterales.

## Introducción

En el enfisema pulmonar avanzado es frecuente observar bullas producidas por el atrapamiento del aire distalmente a los bronquiolos terminales. Con el paso del tiempo suele producirse un crecimiento de esas bullas, que llegan a alcanzar en ocasiones tamaños gigantes, superiores a un tercio del hemitórax. El tratamiento de elección en estos casos es el quirúrgico, que permite descomprimir el parénquima adyacente. En los últimos años hemos asistido a un empuje en la investigación para intentar mejorar la situación clínica y funcional de los pacientes con enfisema avanzado. Primero, posicionando el papel de la cirugía de reducción de volumen, a raíz de los resultados del *National Emphysema Treatment Trial Group*<sup>1</sup> y más recientemente, con la aparición de las válvulas endobronquiales, que pretenden ser una alternativa al tratamiento médico y quirúrgico<sup>2</sup>. Paralelamente, la observación clínica ha permitido documentar un fenómeno inusual en el cual se produce una regresión espontánea, total o parcial, de una bulla enfisematosa, proceso conocido como autobullectomía<sup>3</sup>. La mayoría de las veces viene precedido por la aparición de unos niveles hidroaéreos en el interior de las bullas. Presentamos un caso en el que se evidencia esta resolución radiológica, acompañada de un incremento significativo en la capacidad pulmonar. Pero lo que lo convierte en un caso único en la literatura es el hecho de la bilateralidad y simultaneidad del fenómeno.

## Observación clínica

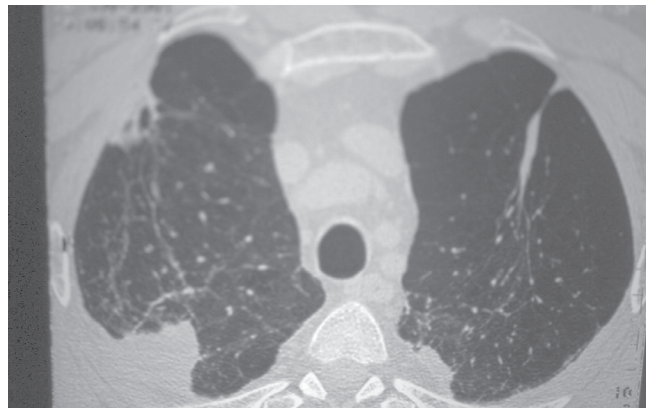
Se trataba de un varón de 53 años remitido a nuestra consulta por disnea. No refería alergias conocidas y era exfumador, con un índice de paquete/año de 28. Los únicos antecedentes médicos de interés eran: brucelosis hace más de 25 años, úlcus duodenal y estenosis de carótida externa izquierda. Cumplía criterios clínicos de bronquitis crónica. En la auscultación pulmonar destacaba una disminución de la ventilación en ambos ápices pulmonares. En la radiografía de tórax se apreciaba una hiperclaridad generalizada de predominio en campos pulmonares superiores y sin observar

línea de reflexión pleural. Las pruebas funcionales respiratorias (PFR) realizadas mostraban un déficit ventilatorio obstructivo de grado moderado, disminución de la capacidad de difusión del monóxido de carbono (DLCO) y atrapamiento aéreo (tabla 1A). La determinación de alfa-1 antitripsina se encontraba dentro de los límites de la normalidad para nuestro laboratorio (194 mg/dl). La tomografía axial computarizada (TAC) torácica realizada entonces ya mostraba un patrón destructivo con múltiples espacios aéreos bullosos y escasa representación vascular fundamentalmente en lóbulos superiores. Se le practicó una arteriografía pulmonar que demostraba una marcada hipoperfusión de ambos lóbulos superiores, más evidente en el izquierdo. Durante los siguientes años fue controlado desde consultas externas: precisó ingreso en varias ocasiones por reagudización de su enfermedad pulmonar obstructiva crónica. Nueve años después de la primera visita el paciente presentaba disnea de mínimos esfuerzos, clase 4 según la escala modificada del *Medical Research Council*. Se repitieron las PFR (tabla 1B), que mostraron un empeoramiento de los valores con severa disminución de la función ventilatoria de tipo obstructivo, grave atrapamiento aéreo y moderado descenso de la DLCO. La gammagrafía pulmonar de ventilación/perfusión apreciaba defectos concordantes de ventilación y de perfusión en los segmentos 1, 2, 3 y 6 de ambos campos pulmonares. Asimismo se repitió la TAC torácica (fig. 1) en la que se visualizaban un enfisema bulloso severo que ocupaba la práctica totalidad del espacio de los lóbulos superiores y cavidades bullosas en segmentos posteriores de ambos lóbulos inferiores con enfisema centrilobulillar y sin imágenes patológicas pleurales o mediastínicas. Ante el empeoramiento clínico y funcional se planteó la posibilidad de una cirugía de reducción de volumen pulmonar, pero dada la bilateralidad y extensión de la enfermedad bullosa se descartó esta posibilidad. Dos años más tarde acude a Urgencias por presentar de forma brusca, aumento de su disnea y dolor pleurítico derecho. En la radiografía de tórax se observó un neumotórax espontáneo derecho, que precisó la colocación de un tubo de drenaje torácico. A los pocos días de la colocación del tubo comienza con fiebre de 38 °C: se le realizó una radiografía que mostraba la resolución del neumotórax, con grandes bullas apicales bilaterales con al-

gún nivel en su seno y una condensación parahiliar izquierda. Los antígenos de *Neumococo* y *Legionella* en orina así como los hemocultivos fueron negativos. En el cultivo de esputo no se observó crecimiento de flora patógena y la baciloscopia fue negativa. Se realizó fibrobroncoscopia que mostraba una mucosa algo congestiva, con orificios bronquiales y segmentarios permeables y con escasas secreciones, sin que se aislase flora patógena en el broncoaspirado. Tras poner tratamiento con imipenem cedió la sintomatología. En la radiografía efectuada a los seis días se observó mejoría de la condensación parenquimatosa con persistencia de las bullas apicales bilaterales con nivel hidroaéreo en su interior; fue dado de alta poco después. Cinco meses más tarde el paciente acude a revisión refiriendo franca mejoría de sus síntomas respiratorios y con mayor tolerancia al ejercicio. En la radiografía de tórax no existen bullas visibles, se observan casquetes apicales bilaterales de aspecto residual con algún tracto fibroso especialmente en zona paracardíaca izquierda. Las PFR en ese momento demuestran una significativa mejoría de los valores, con leve obstrucción ventilatoria y ligera disminución de la DLCO (tabla 1C). En la TAC torácica (fig. 2) se aprecian imágenes de «pseudomasas» apicales posteriores bilaterales donde existe parénquima pulmonar organizado en territorio previamente patológico, con áreas de enfisema pulmonar de características mixtas. También se observan bronquiectasias cilíndricas fundamentalmente centrales y pequeñas adenopatías calcificadas a nivel hiliar izquierdo.

## Discusión

La evolución natural del enfisema bulloso es el crecimiento progresivo, que llega a formar a veces bullas gigantes que provocan el colapso del parénquima adyacente. El tratamiento de elección es la cirugía, la cual ha demostrado mejorar la disnea, el intercambio gaseoso, la función pulmonar y la capacidad de ejercicio<sup>4</sup>. Existen contados casos de regresión espontánea de una bulla enfisematosa, el primero de ellos probablemente sea el de Douglas y Grant en 1957<sup>5</sup>. La mayoría de las veces, el proceso viene precedido por una clínica compatible con una infección respiratoria, aunque en otras la regresión ha sido totalmente asintomática<sup>6-8</sup>. En aquellos que debutan con una infección, suele apreciarse una condensación parenquimatosa peribullosa y la aparición de un nivel hidroaéreo dentro de la bulla. La resolución radiológica de los niveles hidroaéreos suele ser muy lenta, con una media superior a los 70 días aunque existe gran variabilidad<sup>9,10</sup>. En una revisión previa de todos los casos recogidos en la literatura de niveles hidroaéreos bullosos, se encontraron amplias diferencias en la presentación clínica, sin que el uso de antibióticos influyera en el tiempo de resolución de los niveles, por lo que estos autores no recomiendan su utilización sistemática en los pacientes asintomáticos<sup>10</sup>. Sólo en una quinta parte de las ocasiones se produce una disminución del tamaño de la bulla, que llega a veces a desaparecer completamente, dejando una cicatriz residual, en un proceso denominado autobullectomía. En nuestro caso, el paciente presentaba ya una obstrucción moderada en la primera visita, y su situación clínica y funcional había continuado empeorando con el paso del tiempo. Once años más tarde es ingresado para tratar un neumotórax espontáneo que se



**Figura 2** Tomografía axial computarizada con corte al mismo nivel de lóbulos superiores, donde se aprecian cicatrices apicales bilaterales y parénquima pulmonar organizado donde antes existían las bullas.

complicó con una neumonía intrahospitalaria y la aparición, en el interior de las bullas, de unos niveles hidroaéreos bilaterales. No podemos precisar con exactitud la duración de esos niveles, pero sabemos que a los 150 días ya no existían. Es en esa revisión, cinco meses después, cuando a raíz de la llamativa mejoría de la disnea se repiten las exploraciones complementarias, comprobando no sólo la regresión radiológica de las bullas, sino también el incremento funcional respiratorio. Aunque algún autor no ha encontrado una mejoría en los parámetros ventilatorios<sup>11</sup>, la mayoría de los que lo han medido sí han comprobado este aumento de la capacidad respiratoria tras la autobullectomía<sup>12,13</sup>. Pero lo que convierte a nuestro caso en algo insólito, es el hecho de la bilateralidad y simultaneidad del fenómeno, pues no hemos encontrado en la literatura esta misma presentación. El mecanismo por el cual se produce este proceso es desconocido, aunque la mayor parte de los autores sugieren que se debe a una obstrucción del bronquio por exudado e inflamación con posterior reabsorción del contenido hidroaéreo<sup>14</sup>, o bien a un proceso inflamatorio dentro de la bulla con sellado de la misma. Nosotros pensamos que la hipótesis más cercana a la realidad puede ser la primera, en la cual se produce una obstrucción en los bronquiolos con un mecanismo valvular que permita la salida del aire pero no su entrada. Este proceso mimetizaría el funcionamiento de las válvulas endobronquiales, desarrolladas para el tratamiento del enfisema heterogéneo y que ya han demostrado su efectividad en el tratamiento de algunas bullas gigantes<sup>15,16</sup>.

## Bibliografía

1. National Emphysema Treatment Trial Research Group. A randomized trial comparing lung-volume-reduction surgery with medical therapy for severe emphysema. *N Engl J Med.* 2003; 348:2059-73.
2. Sciruba FC, Ernst A, Herth FJ, Strange C, Criner GJ, Marquette CH, et al; VENT Study Research Group. A randomized study of endobronchial valves for advanced emphysema. *N Engl J Med.* 2010;363:1233-44.
3. Miller WC, Unger KM, Suich DM. Autobullectomy [letter]. *Chest.* 1991;1001:294.

4. Palla A, Desideri M, Rossi G, Bardi G, Mazzantini D, Mussi A, et al. Elective surgery for giant emphysema: a 5-year clinical and functional follow up. *Chest*. 2005;128:2043-50.
5. Douglas AC, Grant IW. Spontaneous closure of large pulmonary bullae. A report of three cases. *Br J Tubercul Dis Chest*. 1957; 51:335-8.
6. Orton DF, Gurney JW. Spontaneous reduction in size of bullae (autobullectomy). *J Thorac Imaging*. 1999;142:118-21.
7. Satoh H, Suyana T, Yamashita YT, Ohtsuka M, Sekizawa K. Spontaneous regression of multiple emphysematous bullae. *Can Respir J*. 1999;65:381.
8. Bradshaw Da, Murray KM, Amundson DE. Spontaneous regression of a giant pulmonary bulla. *Thorax*. 1996;51:549-50.
9. Mahler DA, D'Esopo ND. Peri-emphysematous lung infection. *Clin Chest Med*. 1981;21:51-7.
10. Chandra D, Rose SR, Carter RB, Musher DM, Hamill RJ. Fluid-containing emphysematous bullae: a spectrum of illness. *Eur Respir J*. 2008;322:303-6.
11. Wahbi ZK, Arnold AG. Spontaneous closure of a large emphysematous bulla. *Respir Med*. 1995;895:377-9.
12. Bonay M, Debray MP. Rapid improvement in pulmonary function after inflammatory autobullectomy. *Eur J Intern Med*. 2008; 198:e99-100.
13. Muster AR, Rounds S, Cutaia M. Autobullectomy: spontaneous improvements in pulmonary function and symptoms in a patient with bullous emphysema. *Med Health R I*. 1998;819:297-9.
14. Goodman RB, Lakshminarayan S. Inflammatory autobullectomy [images]. *N Engl J Med*. 1996;3341:1372-3.
15. Noppen M, Tellings JC, Dekeukeleire T, Dieriks B, Hanon S, D'Haese J, et al. Successful treatment of a giant emphysematous bulla by bronchoscopic placement of endobronchial valves. *Chest*. 2006;1305:1563-5.
16. Santini M, Fiorello A, Di Crescenzo VG, Vicidomini G, Busiello L, Laperuta P. Use of unidirectional endobronchial valves for the treatment of giant emphysematous bulla. *J Thorac Cardiovasc Surg*. 2010;1391:224-6.